

Hoe herken je de tandheelkundige patiënt?

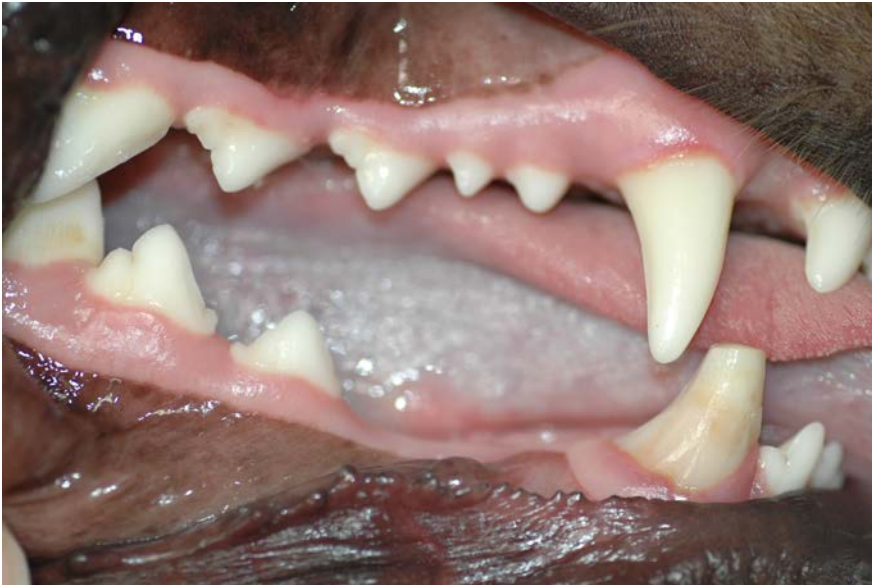**Casuïstiek ten behoeve van de Assistentendag
2012**

**“Zoo belangrijk is gebits-verzorging bij hond
en kat!”**

Frans Knaake



Hoe herken je de tandheelkundige patiënt?



- **Hond**: Labrador Retriever reu 2 jaar oud.
- Welke afwijkingen en/of bijzonderheden heeft deze patiënt??
- Wat zijn de gevolgen??



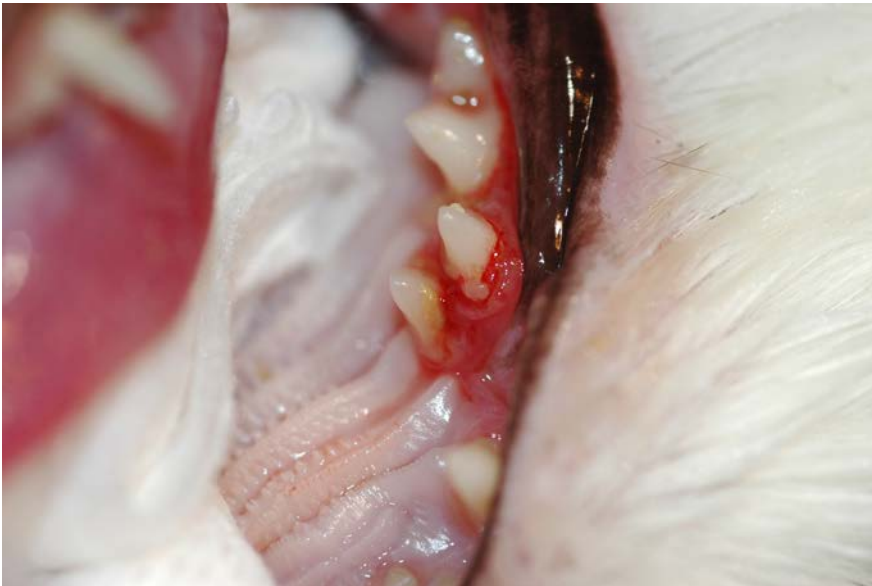Hoe herken je de tandheelkundige patiënt?



- **Antwoorden:**
 1. Dubbele P1 bovenkaak, polyodontie
 - heeft geen gevolgen voor het dier
 2. Afwezigheid P1 en P2 onderkaak
 - mogelijk een cyste-vorming, showprobleem
 3. Afgebroken hoektand
 - wortelkanaalontsteking/
wortelpuntabces



Hoe herken je de tandheelkundige patiënt?



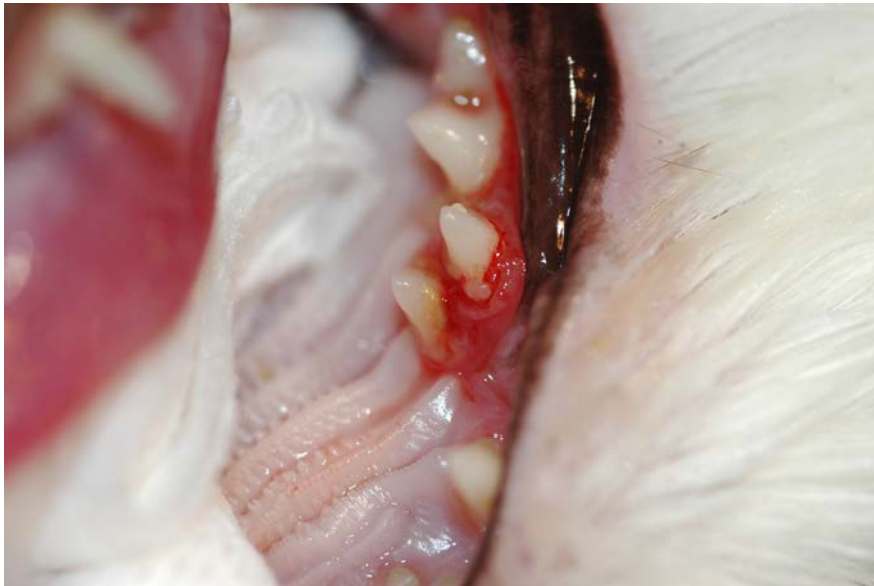- Perzische kat, poes, 2 jaar oud
- Wat zie je en wat is het gevolg?



Hoe herken je de tandheelkundige patiënt?



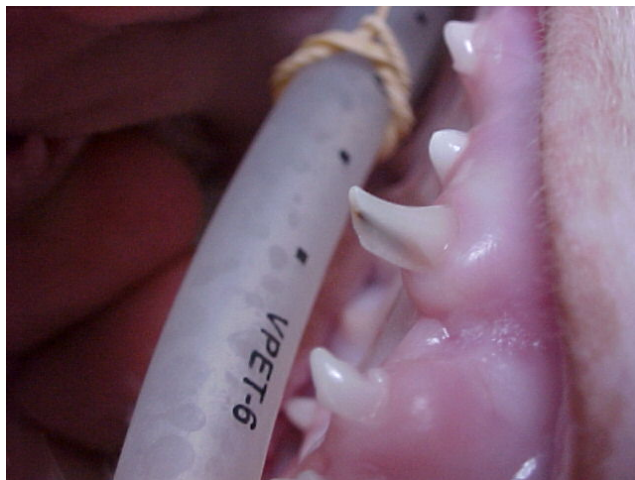- Antwoord:



1. Polyodontie, dubbele P3 in de bovenkaak
2. Gingivitis met ophoping van tandplaque/tandsteen



Hoe herken je de tandheelkundige patiënt?



- Pup, vier maanden oud.
- Wat is hier mogelijk aan de hand?
- Wat is je advies?
- Wat is een mogelijke complicatie bij deze aandoening?



Hoe herken je de tandheelkundige patiënt?

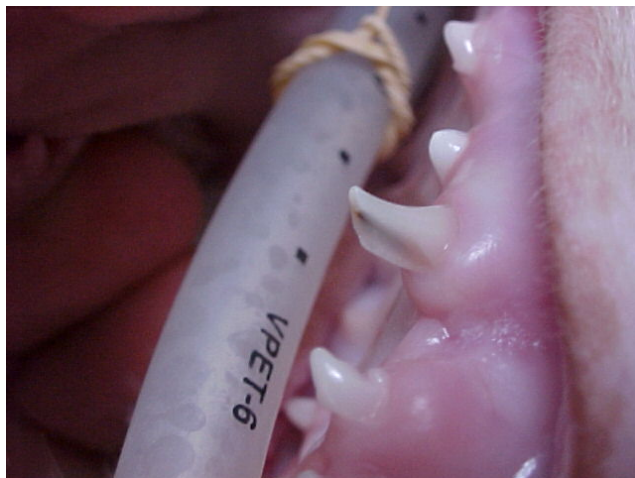


- **Antwoord:**

in dit geval een oude fractuur
kroon melkhoektand met
wortelpuntontsteking.

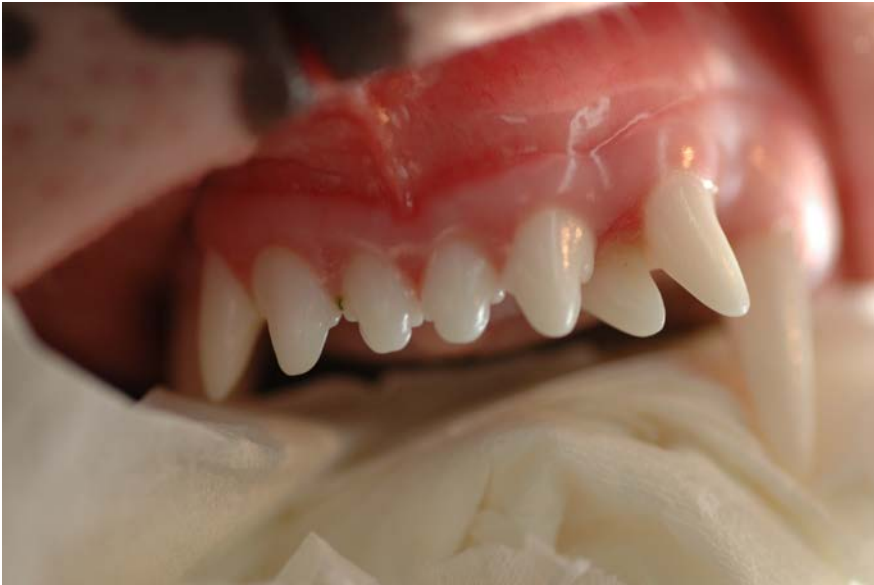advies: extractie melkhoektand

beschadigen blijvende hoektand,
tetanus (info UvG!!)





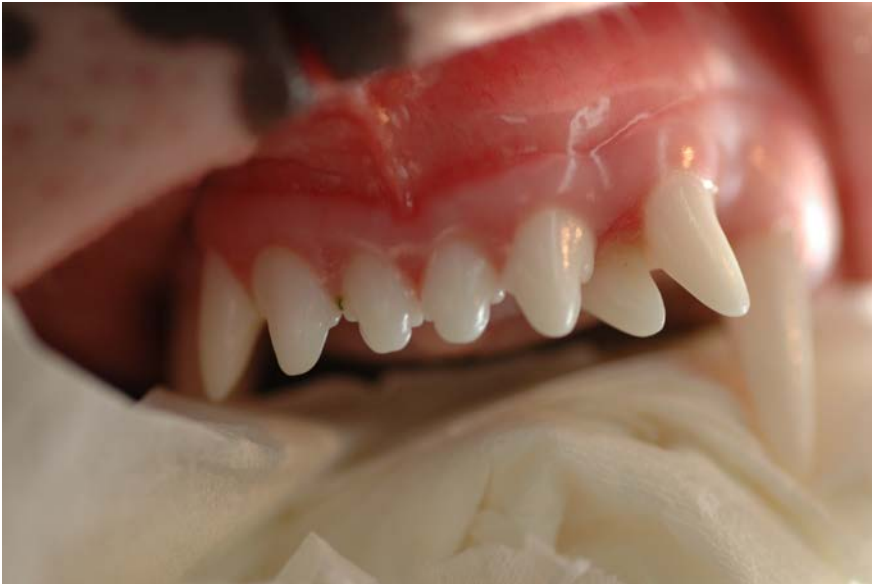Hoe herken je de tandheelkundige patiënt?



- **Hond:** Dalmatiër reu 1 jaar oud
- Welke bijzonderheid heeft deze potentiële dekru?
- Wat is jullie advies??



Hoe herken je de tandheelkundige patiënt?



- **Antwoord:**

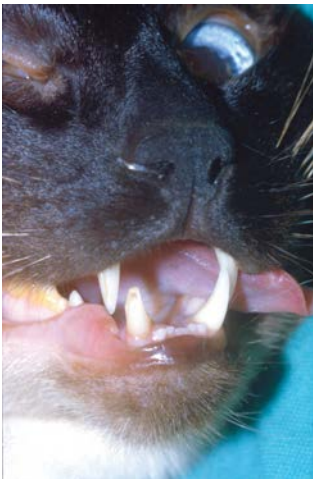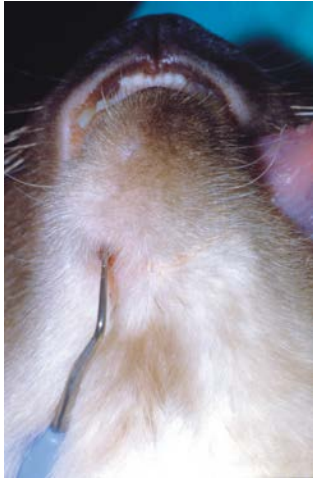extra snijtand bovenkaak

eventueel extractie

show?? Fokkerij??



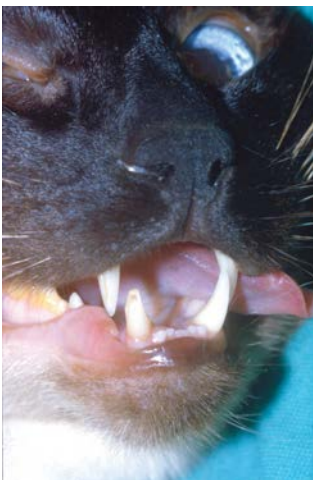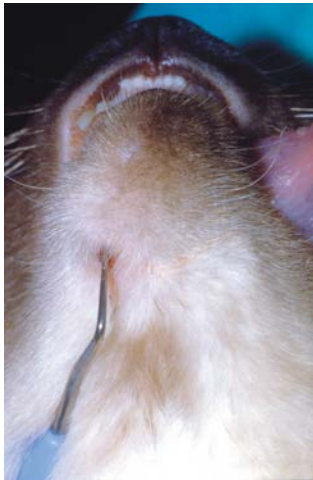Hoe herken je de tandheelkundige patiënt?



- Kat: oosters korthaar gec. Kater 6 jaar oud.
- Wat is hier het probleem?
- Wat is de enige juiste behandeling?



Hoe herken je de tandheelkundige patiënt?



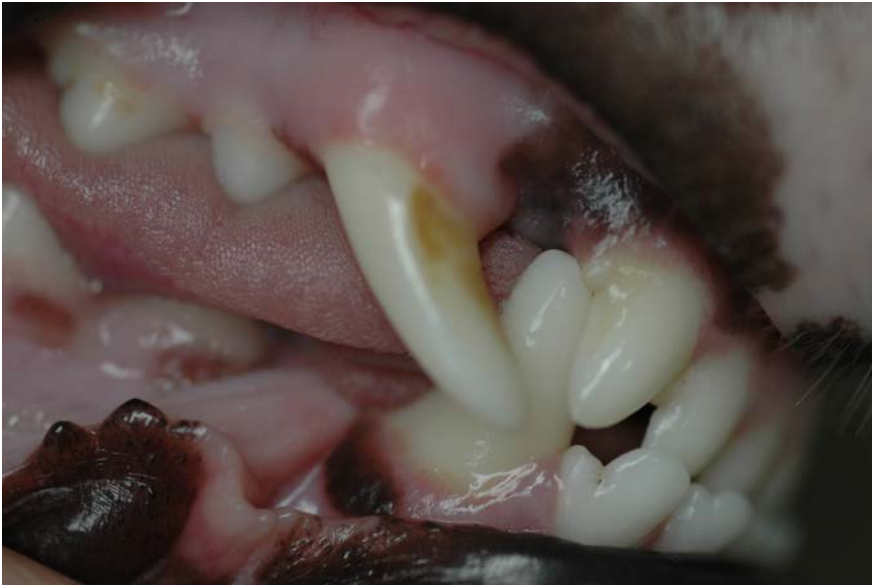- **Antwoord:**

een afgebroken rechter onderhoektand heeft een kieswortelontsteking veroorzaakt met een fistelopening naar buiten.

therapie: wortelkanaalbehandeling of een extractie



Hoe herken je de tandheelkundige patiënt?



- **Hond:** Jack Russel reu 5 jaar oud. Deze is vanaf pupleeftijd jaarlijks gevaccineerd en in orde bevonden.....
- Welke afwijkingen heeft deze hond aan zijn gebit?
- Wat zijn de gevolgen voor de hond?



Hoe herken je de tandheelkundige patiënt?



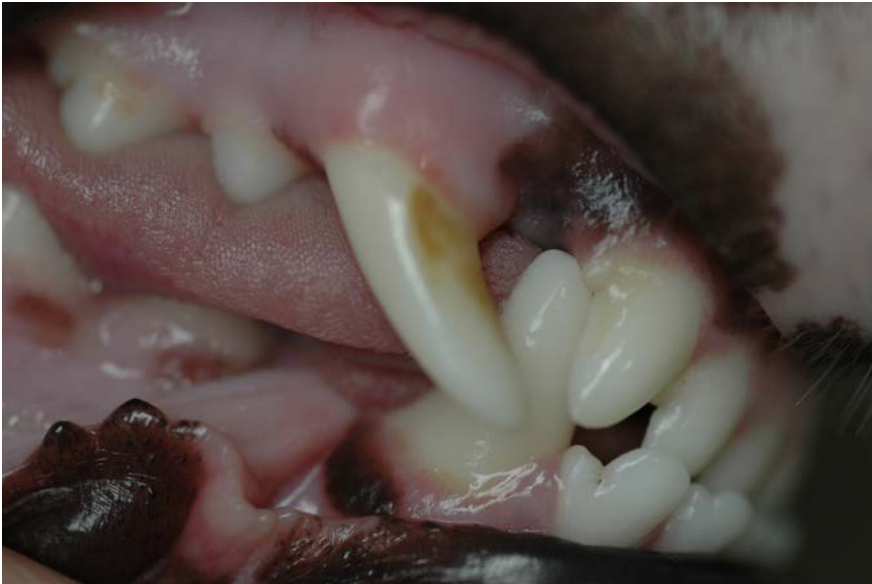- **Antwoord:**

1. de punt van de rechter (en ook linker!) bovenhoektand staan naar voren. De tand is a.h.w. gedraaid in tandkas

2. de onderhoektand raakt de derde snijtand bovenkaak

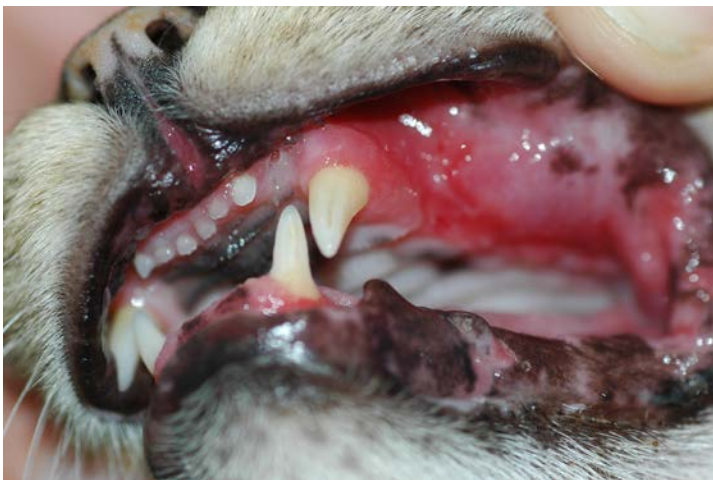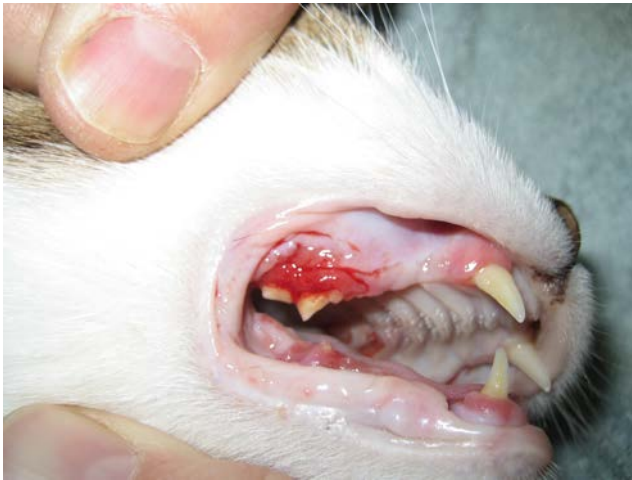3. ondervoorbeet

gevolg: een zeer oncomfortabele beet!





Hoe herken je de tandheelkundige patiënt?



- Twee verschillende katten van verschillende leeftijden?
- Hoe noem je deze aandoening?
- Wat is je advies?



Hoe herken je de tandheelkundige patiënt?



- **Antwoord:**

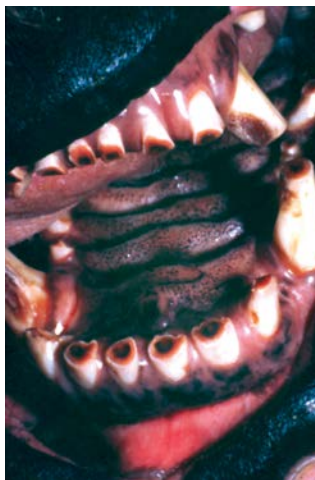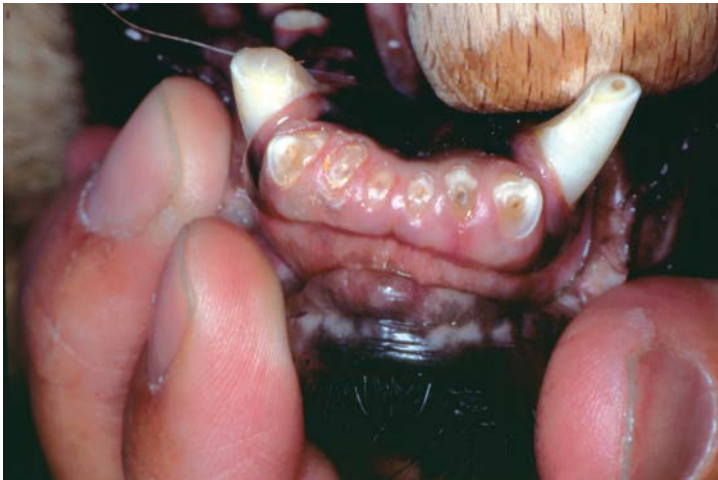feline chronische gingivostomatitis
("FCGS")

professionele gebitsreiniging met
homecare!

bij onvoldoende succes: *volledige*
extractie gebitselementen



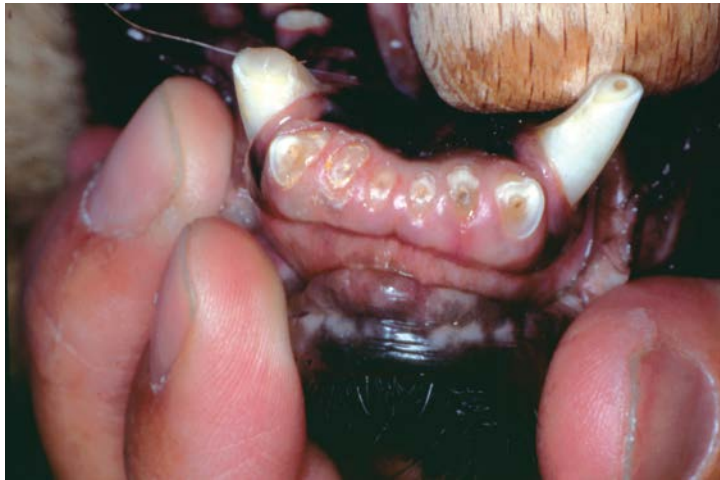Hoe herken je de tandheelkundige patiënt?



- Twee verschillende honden met problemen.
- Wat zie je voor afwijkingen en wat is de ernst ervan?
- Wat kunnen de oorzaken zijn en wat zijn de gevolgen?



Hoe herken je de tandheelkundige patiënt?



- Antwoord:

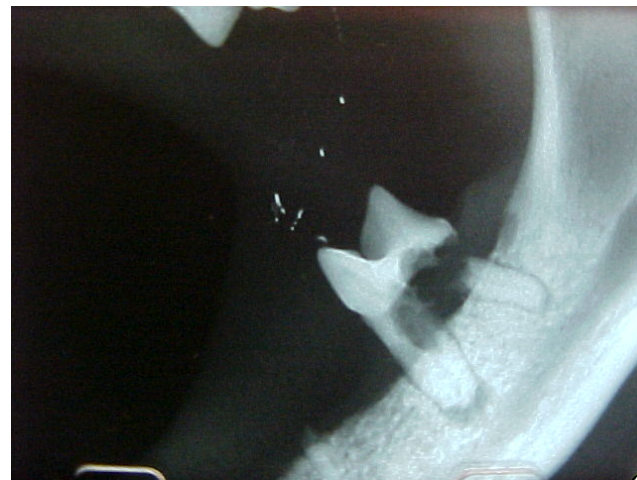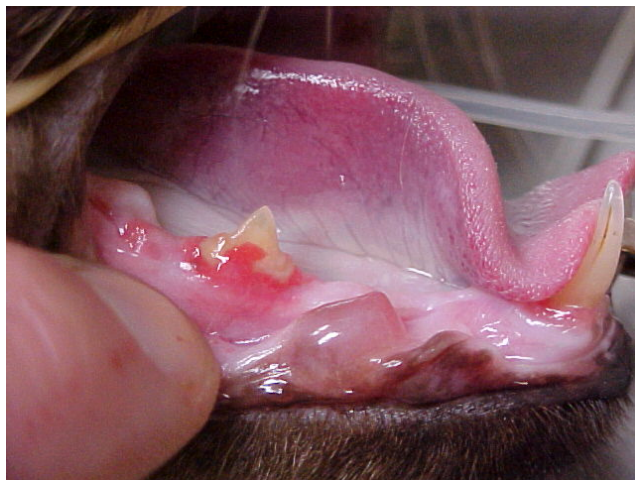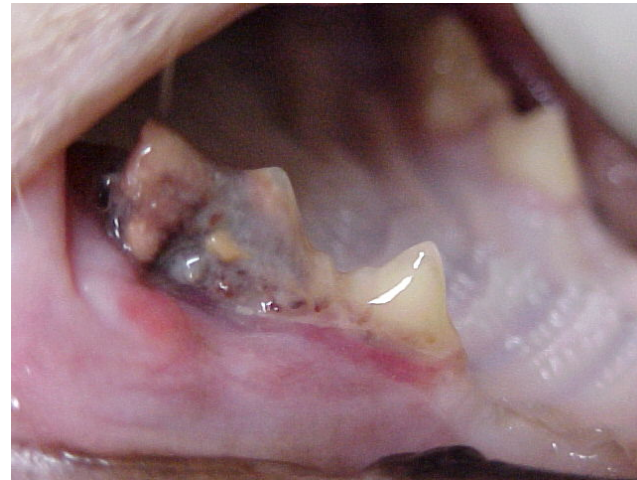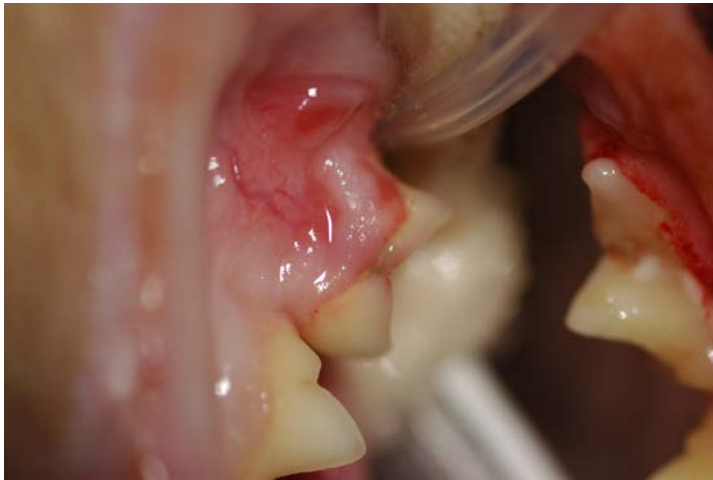abrasie (slijtage van elementen)

oorzaak: bijten op harde voorwerpen, tennisballen, chronische huidklachten (alleen snijtanden)

bij onderste dia ook attritie onderhoektanden

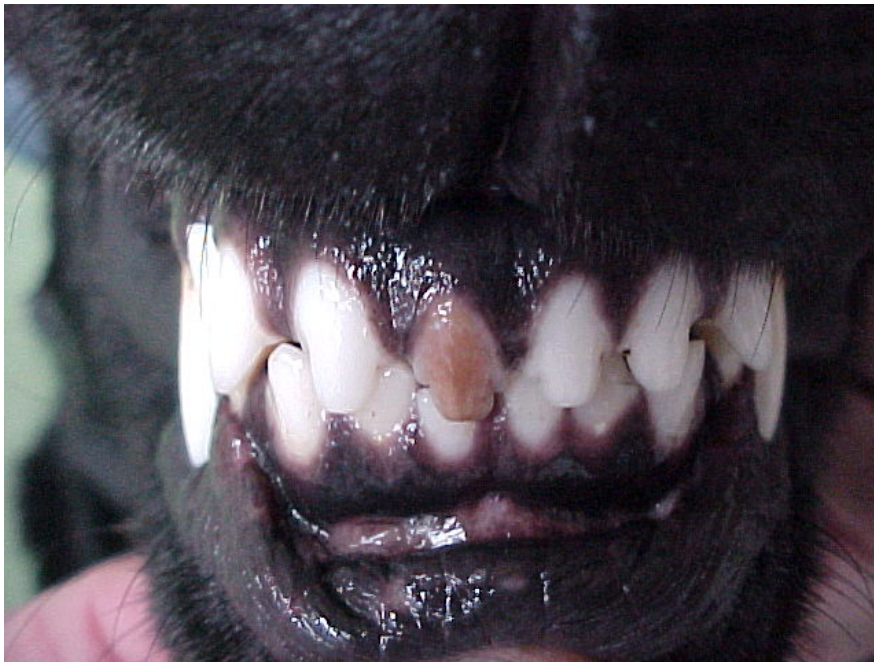


Hoe herken je de tandheelkundige patiënt?





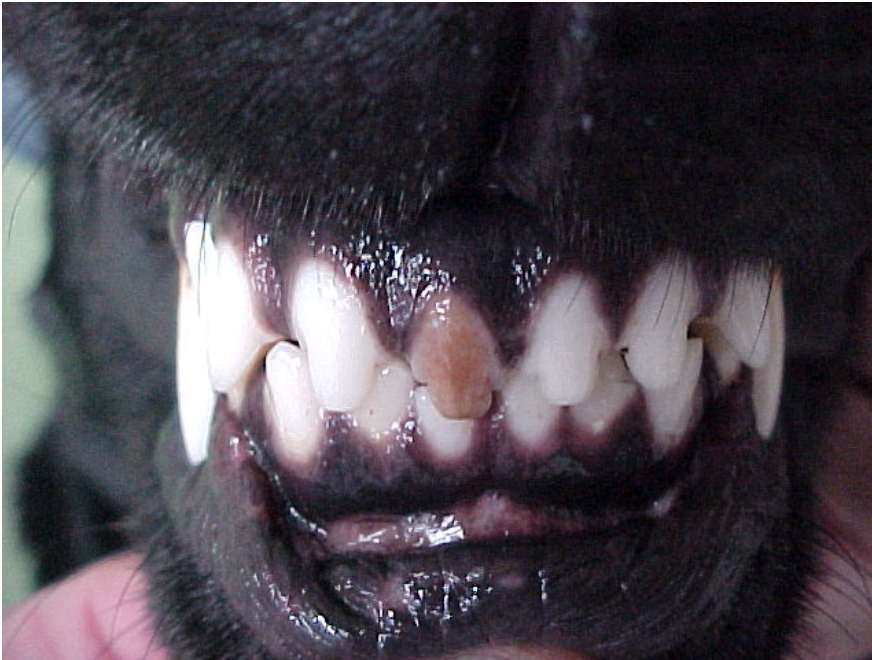Hoe herken je de tandheelkundige patiënt?



- hond: Labrador Retriever reu 6 jaar oud.
- Wat heeft deze hond voor probleem?
- Wat is de mogelijke oorzaak?



Hoe herken je de tandheelkundige patiënt?



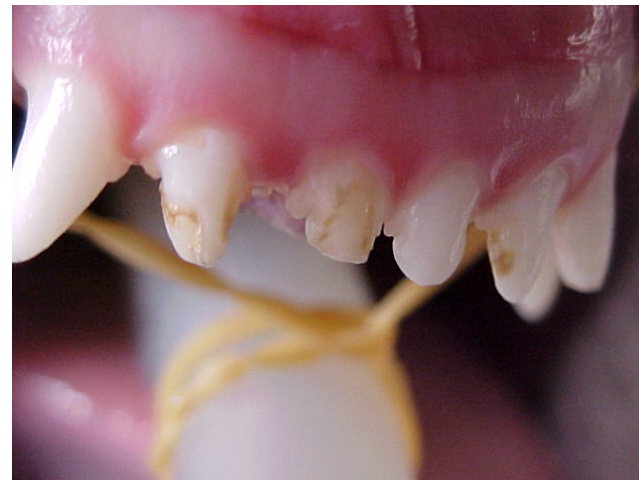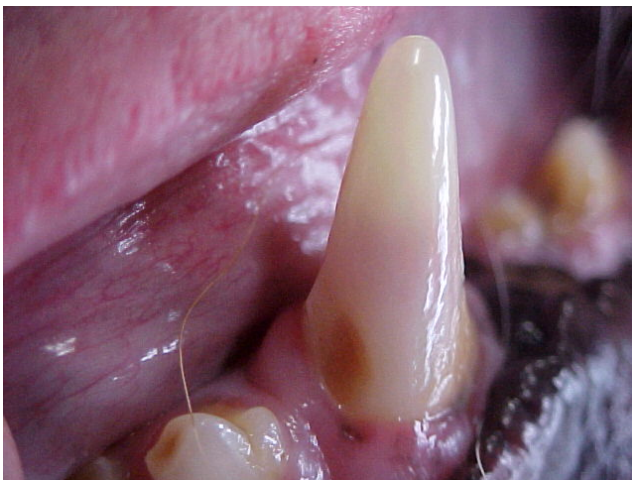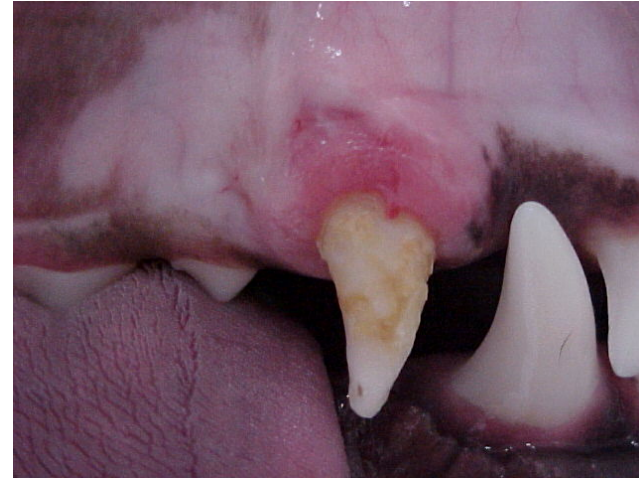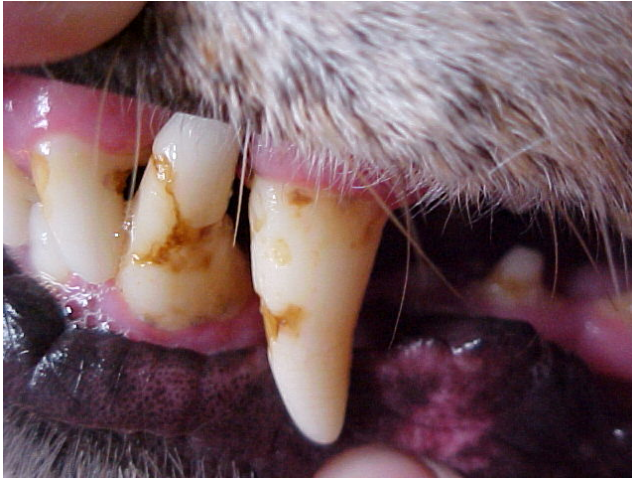- Antwoord:

Verkleuring kroon snijtand

Oorzaak: trauma > bloeding in de snijtand en vervolgens afsterven van de pulpa. De tand is dan dood.

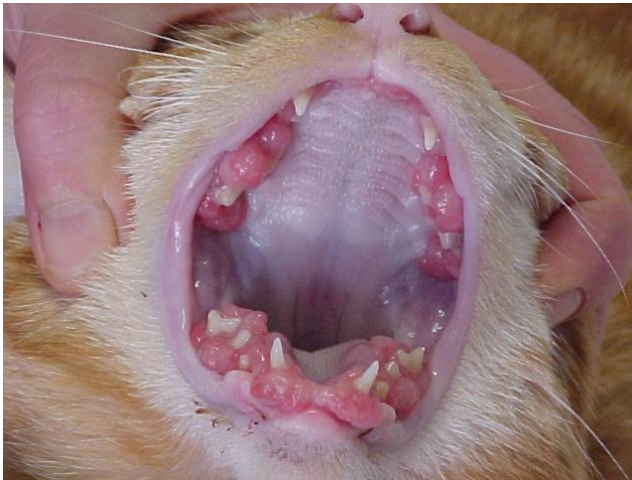

Hoe herken je de tandheelkundige patiënt?

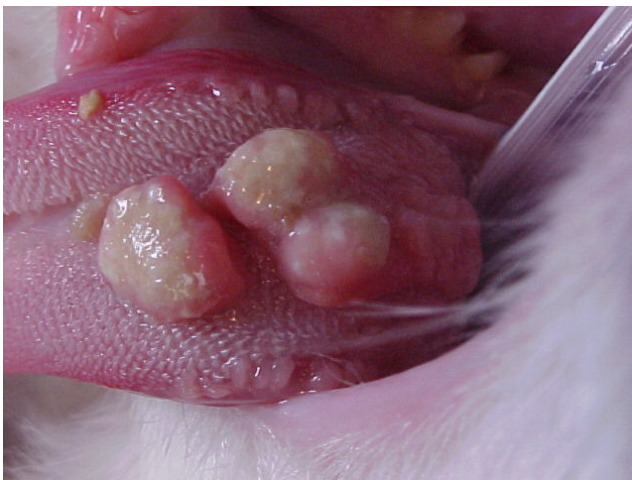



Hoe herken je de tandheelkundige patiënt?



- Twee verschillende katten.
- De eerste dia is van een 6 maanden oude EK poes.



- De tweede dia is van een 4 jaar oude EK kater.
- Wat zie je aan deze patiënten?

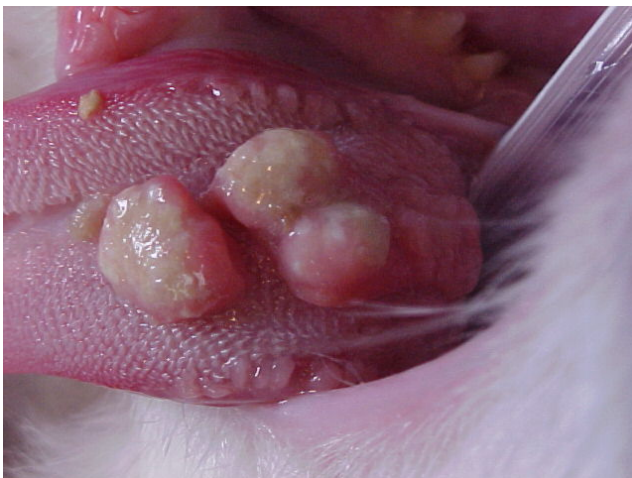

Hoe herken je de tandheelkundige patiënt?



- **Antwoord:**

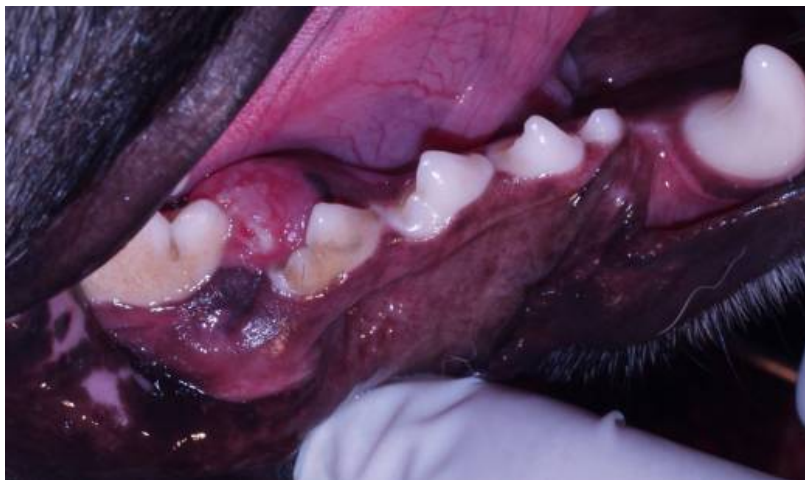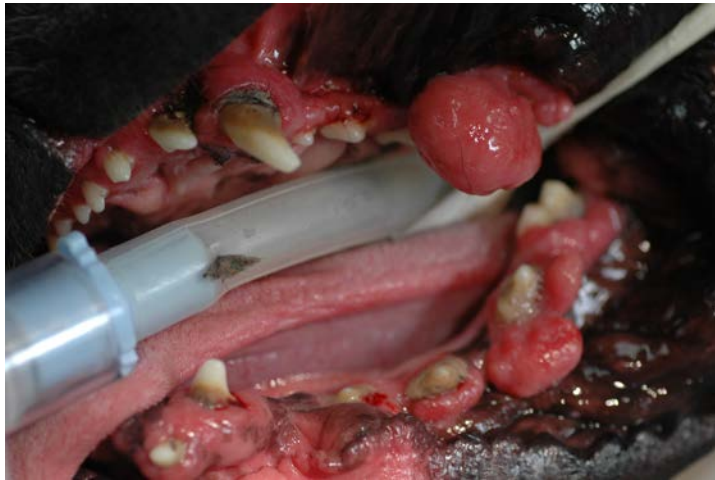eerste dia > fibromateuze ossifying epulis (goedaardig in dit geval)
gaarne doorverwijzen ivm onderzoek!!



tweede dia: eosinofiel proces op de tong (goedaardig)



Hoe herken je de tandheelkundige patiënt?



- Twee verschillende honden.
- Geef van de eerste dia een voorkeursras en benoem de zichtbare afwijkingen.
- Wat zie je bij de tweede dia? Het betreft een hond van 7 maanden oud.



Hoe herken je de tandheelkundige patiënt?



- **Antwoord:**

met name boxer

1. epuliden (geen diagnose!)

2. gingivahyperplasie

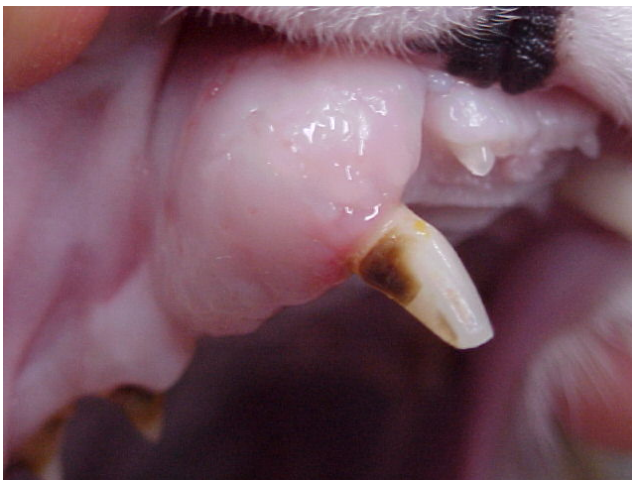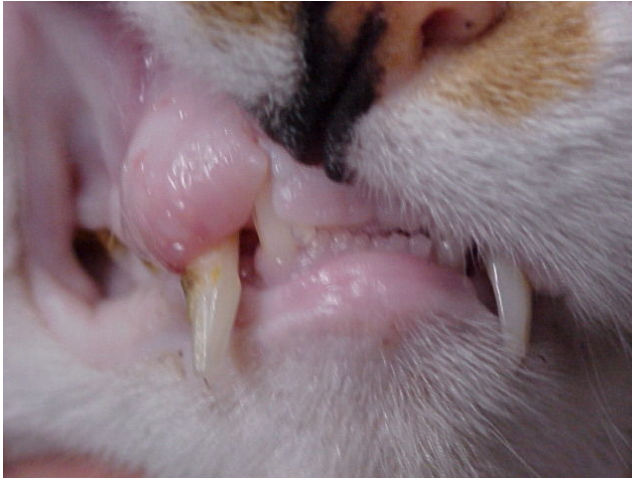3. gingivitis, tandplaque/tandsteen

zwelling naast de M1 onderkaak

oorzaak: odontoma (goedaardige tumor) met op de P4 en M1 al ophoping van tandplaque en tandsteen



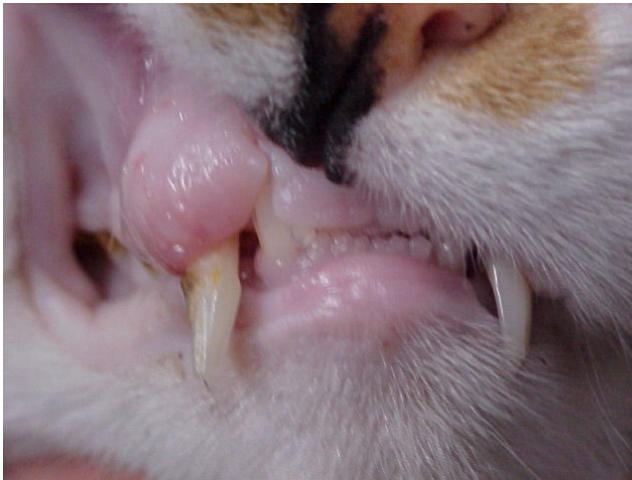Hoe herken je de tandheelkundige patiënt?



- Twaalf jaar oude EK poes
- Wat valt hier op en wat zijn de mogelijke aandoeningen?
- Wat is jullie advies?



Hoe herken je de tandheelkundige patiënt?



- **Antwoord:**

verdikking alveolaire bot rondom de afgebroken hoektand

mogelijke oorzaken:

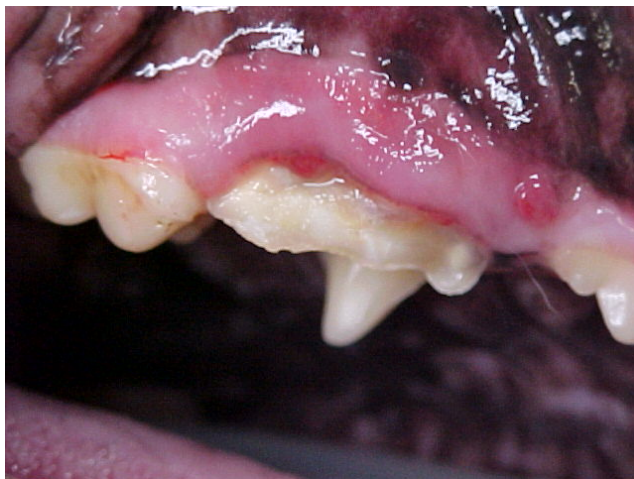1.ontsteking

2.(F)ORL

advies: dentale röntgenfoto hoektand!



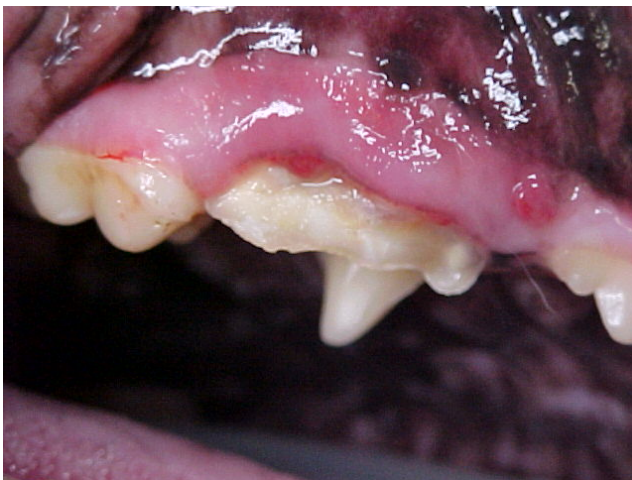Hoe herken je de tandheelkundige patiënt?



- Hond: Golden Retriever teef 7 jaar oud.
- Wat zou er aan de hand kunnen zijn met deze hond? (*meerdere mogelijkheden!*)
- Welk element is dit en wat zie je voor afwijkingen?



Hoe herken je de tandheelkundige patiënt?



- Antwoord:

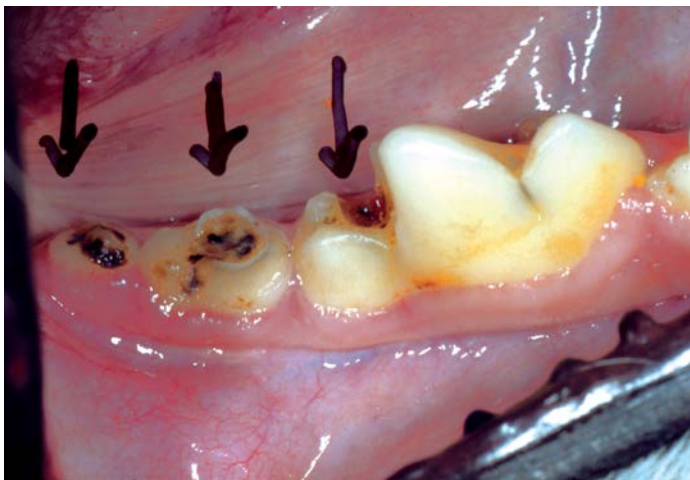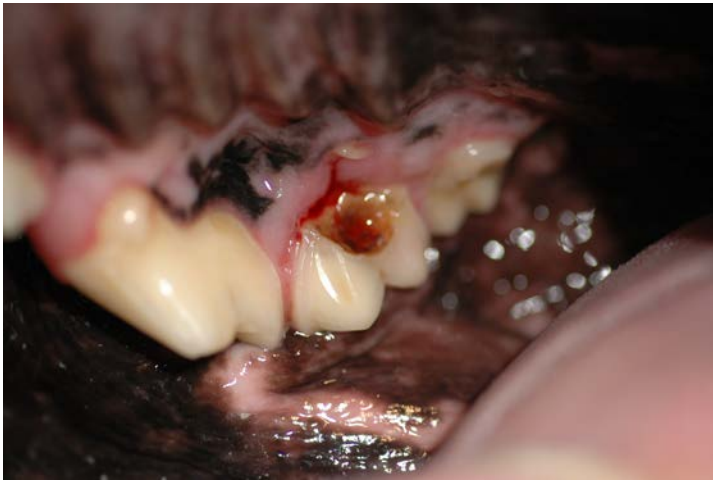ontsteking of tumor mogelijk

in dit geval: schuine fractuur P4
t.g.v. bijten op een hard bot

fistel!!



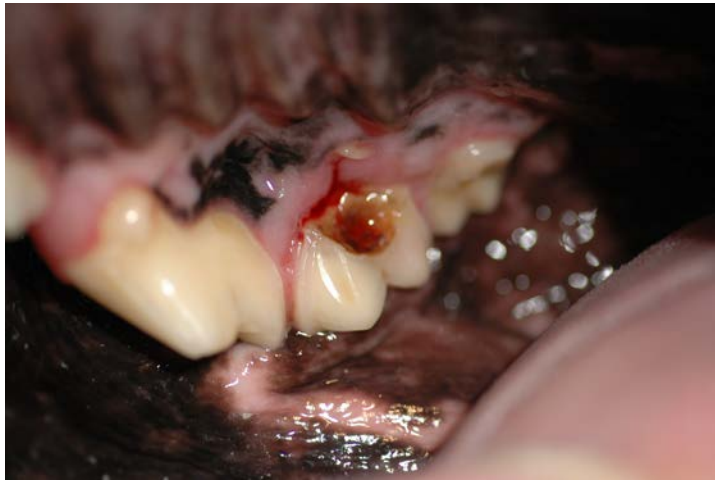Hoe herken je de tandheelkundige patiënt?



- **Hond:** bastaard reu 6 jaar oud, middelslag
- Klacht: speekselen en aan een kant kauwen van voedsel.
- Wat is hier aan de hand?

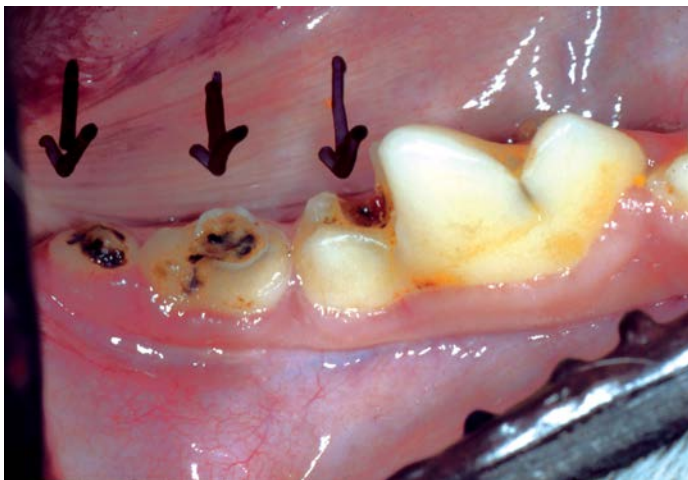

Hoe herken je de tandheelkundige patiënt?



- Antwoord:

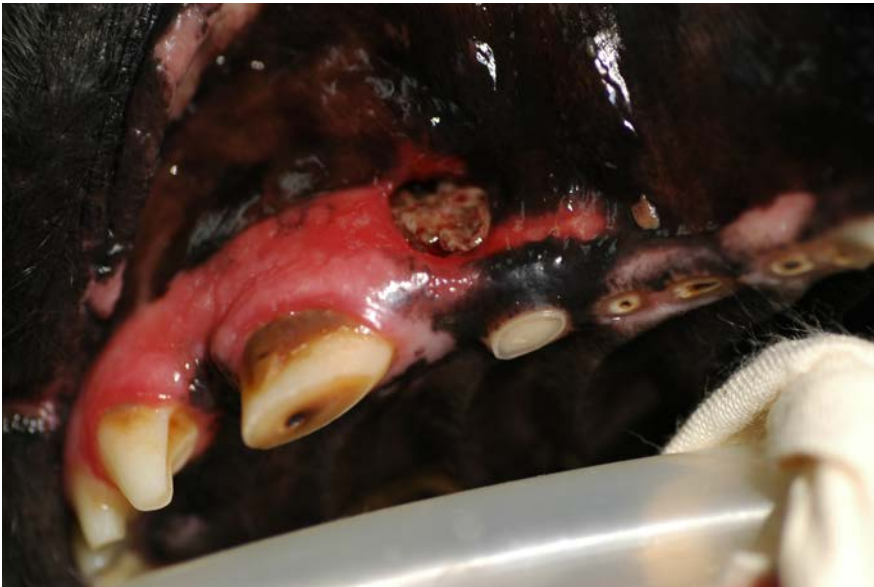cariës op M1 bovenkaak
(kauwvlak)



cariës M1, M2 en M3 onderkaak



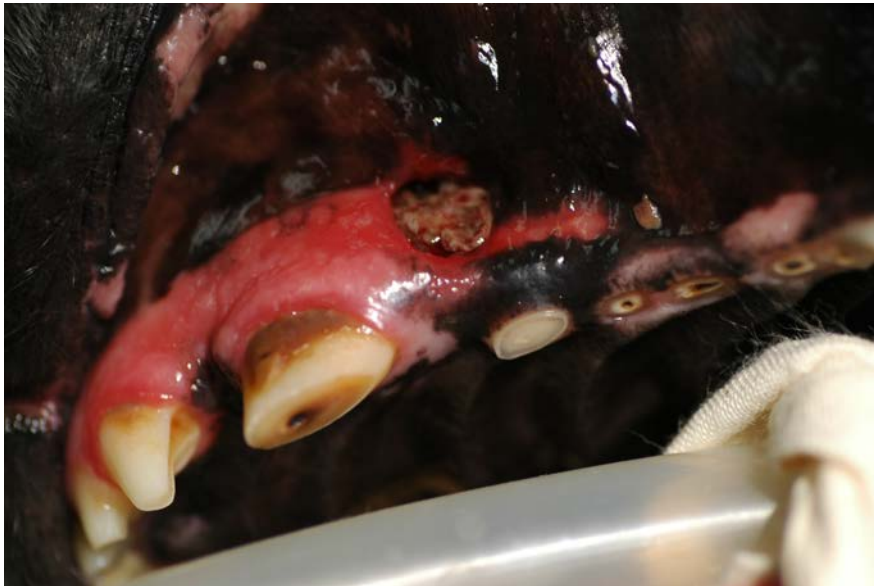Hoe herken je de tandheelkundige patiënt?



- oude bastaard hond, teef.
- Wat zijn de zichtbare afwijkingen?
- Waardoor veroorzaakt?
- Wat is jullie advies??



Hoe herken je de tandheelkundige patiënt?



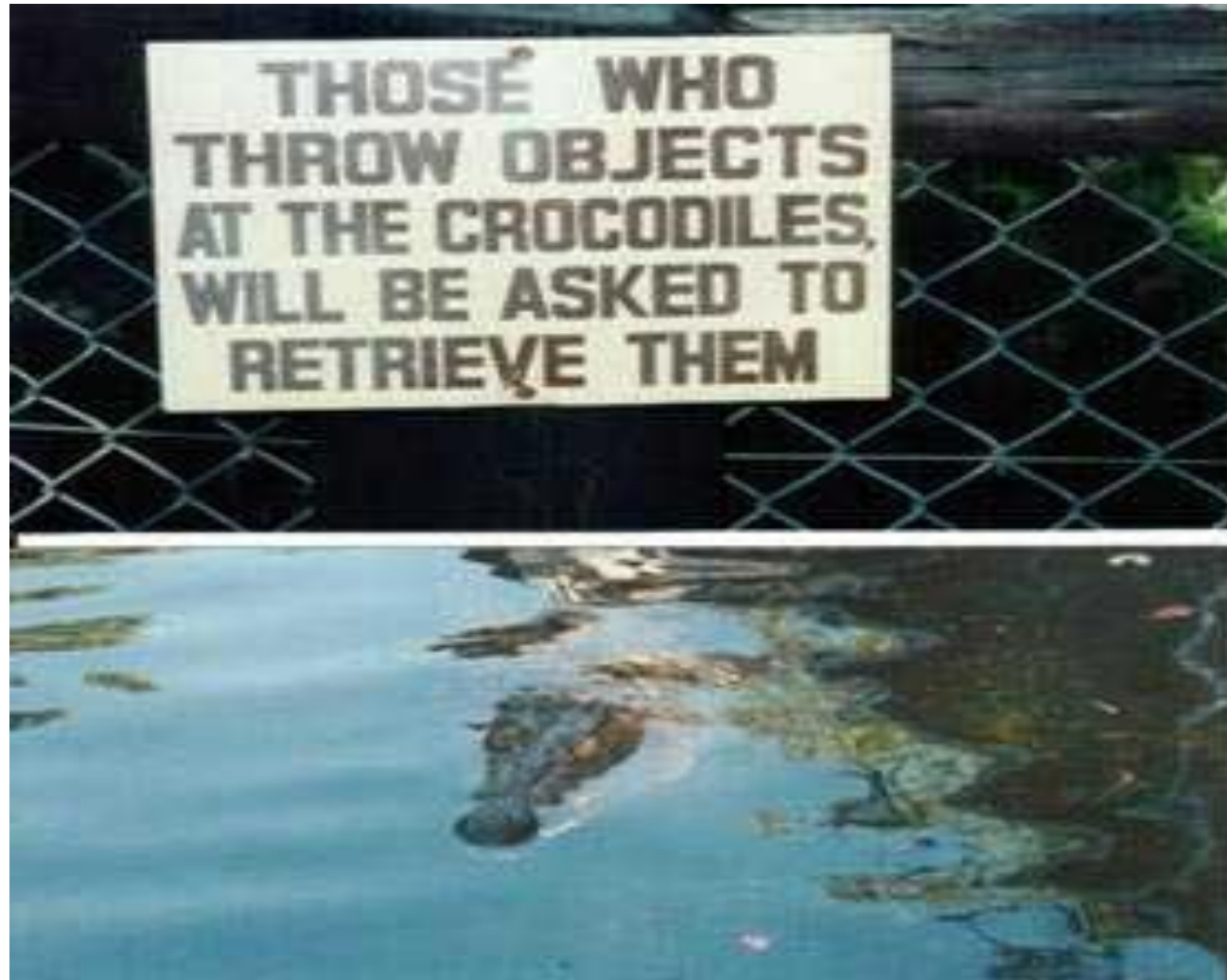- **Antwoord:**

1. Afgesleten tanden en kiezen
Oorzaak: spelen met stenen en tennisbal
2. Fistel achter hoektand door
ontsteking wortelkanaal hoektand
3. Gingivitis

Advies: gebit reinigen, röntgenonderzoek
en wortelkanaalbehandeling of
extractie



Bedankt voor jullie aandacht en succes!





Voor achterstallige vragen



Frans Knaake

www.tandheekundigdierenarts.nl

06-21837660

Marnix Lamberts

www.dierenkliniek-europaplein.com

020-6642094

